

CHIRURGISCHE ALLGEMEINE

ZEITUNG FÜR KLINIK UND PRAXIS

Elektronischer Sonderdruck
für Prof. Dr. med.
Karsten Knobloch

Im Fokus: Die schmerzhafte Achillessehne

CHAZ (2016) 17: 455–466
© Kaden Verlag, Heidelberg

Diese PDF-Datei darf nur für nichtkommerzielle Zwecke
verwendet werden und nicht in privaten, sozialen und
wissenschaftlichen Plattformen eingestellt werden.

www.chirurgische-allgemeine.de



Karsten Knobloch

Im Fokus: Die schmerzhafte Achillessehne

Achillessehnerkrankungen gehören zu den häufigsten Überlastungsschäden im Sport. Sportarten wie das Laufen und Ballsportarten mit ausgedehnten läuferischen Elementen wie der Fußball oder auch Handball stellen hohe Anforderungen an die Achillessehne. Aber auch kurze Antritte und Sprünge können begünstigende Faktoren für Achillessehnenbeschwerden sein. Der Beitrag gibt eine aktuelle Übersicht über Ursachen, Diagnose und Therapie der schmerzhaften Achillessehne.



© lassdesign | Fotolia.com

Das Wissen um die Entstehung von Achillessehnerkrankungen ist in den letzten Jahren deutlich gewachsen, so dass nicht immer nur von einer „Überlastungsverletzung“ als *overuse injury* durch Überforderung gesprochen werden sollte. Vielmehr kann auch eine Unterforderung der Achillessehne als *misuse* schmerzfördernd sein, was bislang weit weniger Beachtung im öffentlichen Bewusstsein gefunden hat.

Sehnenschmerzen an der Achillessehne sind nicht immer nur die Folge einer Überlastung. Genauso kann eine „Nicht-Belastung“ der Achillessehne von mehr als sieben Tagen Dauer den Kollagenstoffwechsel nachhaltig stören, wie dies auch für die Muskulatur zutrifft.

Insofern ist eine längere Pause von mehreren Tagen ohne wesentliche Belastung der Achillessehne, die gefolgt wird von einer erneuten Trainingsbelastung, nicht selten der Grund für eine Verstärkung von Achillessehnenproblemen.

Wichtig ist die korrekte Belastungssteuerung

Insofern spielt die korrekte Belastungsdosierung eine nicht zu vernachlässigende Rolle. Hulin et al. veröffentlichten im Februar 2016 eine Studie zu australischen Rugbyspielern, die über zwei Saisonzeiten ihre wöchentliche Laufbelastung per GPS dokumentierten [1]. Um eine Vorstellung zum

Verhältnis der akuten wöchentlichen Belastung zur Belastung des letzten Monats zu entwickeln, wurde ein einfacher Belastungsquotient aus den aktuellen Laufkilometern in der akuten Woche im Zähler und der durchschnittlichen Laufbelastung im letzten Monat im Nenner gebildet. Es stellte sich heraus, dass bei einer Laufbelastung, die mehr als 20 Prozent des Durchschnitts der letzten vier Wochen entsprach, das Verletzungsrisiko um den Faktor 4 erhöht war.

Auf den Breitensport bezogen bedeutet dies, dass beispielsweise der Laufumfang pro Woche nicht mehr als 20 Prozent gesteigert werden sollte, um der Achillessehne ausreichend Gelegenheit zu bieten sich an die gestiegene Belastung anzupassen.

Bei Ballsportarten wie dem Fußball oder Tennis, bei denen es naturgemäß etwas schwerer fällt die konkrete Laufkilometerleistung pro Woche zu bestimmen, kann die Spieldauer in Minuten als ein – wenn auch etwas grobes – Maß herangezogen werden: Auch hier sollte die Gesamtspieldauer pro Woche, also Training plus Wettkampfminuten, nicht mehr als 20 Prozent pro Woche ansteigen, wenn die Achillessehne ausreichend Zeit zur Anpassung erhalten soll.

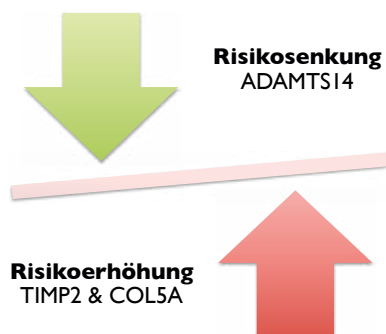


Abbildung 1 _Genetische Varianten, die das Risiko für Achillessehnenprobleme erhöhen (TIMP2, COL5A) und senken (ADAMTS14-Variante) können.

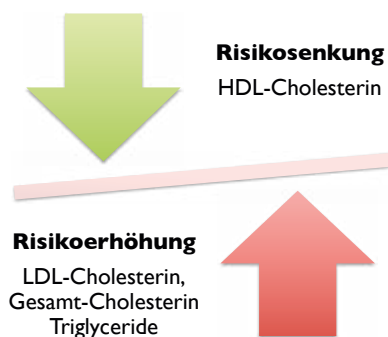


Abbildung 2 _Einfluss der Blutfettkonzentrationen auf das Risiko von Achillessehnenenerkrankungen mit Risikosenkung durch erhöhte HDL-Cholesterinkonzentrationen und Risikoerhöhung für Achillessehnenenerkrankungen durch erhöhtes LDL-Cholesterin, erhöhtes Gesamt-Cholesterin und erhöhte Triglyceridkonzentrationen.

Sowohl bei Laufbelastungen wie auch im Ballsport ist die Spreizung von Trainingseinheiten über eine Woche hinweg ein weiterer Regler, der justiert werden kann: Bei einer Gesamtleistung von 15 Kilometer/Woche ist es sinnvoller dreimal fünf Kilometer als einmal 15 Kilometer/Woche zu laufen – sinnvoll sind also häufigere kürzere Trainingseinheiten als eine einzige lange, intensive Einheit.

Weitere Risikofaktoren sind Geschlecht, Alter, Genetik, Fettstoffwechsel und Mikrozirkulation

Neben der Belastungssteuerung, die eine sehr relevante Rolle bei der Entwicklung von Achillessehnenproblemen spielt, sind weitere Faktoren bekannt, die in unterschiedlichen Lebensaltern eine Rolle spielen – so etwa das Geschlecht: Männer sind etwa viermal häufiger als Frauen betroffen. Mikrozirkulatorische Unterschiede der Achillessehnenperfusion und der Achillessehnenoxygenierung haben wir zwischen Mann und Frau schon 2008 beschrieben [2]. So zeigten symptomatische Frauen bei gleicher pathologischer Hyperperfusion der Achillessehnen eine erhöhte Achillessehnenoxygenierung gegenüber Männern. Ferner zeigten symptomatische Frauen einen kapillarvenös verbesserten Abfluss im Vergleich zu Männern. Interessanterweise zeigen sich auch in Bezug auf das Therapieansprechen Geschlechtsunterschiede.

Das später noch zu erläuternde exzentrische Krafttraining mit einer Dosierung von sechsmal 15 Wiederholungen/Tag und Bein führt nach 12 Wochen bei Frauen zu einer Schmerzreduktion von 27 Prozent im Vergleich zu einer 44-prozentigen Schmerzreduktion bei Männern [3].

Insofern sind symptomatische Frauen mit Achillessehnenbeschwerden, wenngleich seltener auftretend, therapeutisch mit dem exzentrischen Krafttraining allein im Vergleich zu symptomatischen Männern etwas schlechter zu behandeln, so dass neben dem exzentrischen Krafttraining bei Frauen weitere therapeutische Optionen, wie beispielsweise die extrakorporale Stoßwellentherapie (ESWT) oder die lokale Injektionstherapie von Bedeutung sein können. Neben dem Geschlecht spielt auch das Alter eine wesentliche Rolle für die Entwicklung von Achillessehnenbeschwerden. In einer matched-pair Analyse mit 566 Personen erwies sich das Alter sowohl für die Entwicklung einer Achillodynie wie auch für Achillessehnenrupturen als prognostischer Risikofaktor. Auch der Bezug zur Sportaktivität kann hergestellt werden:

Je älter man wird, desto weniger sportliche Aktivität ist für die Entwicklung von Achillessehnenbeschwerden notwendig. Trainingsfehler wirken sich dekadenweise mit zunehmendem Alter deutlich schwerwiegender aus.

Die familiäre Vorgeschichte kann auch bei Achillessehnenproblemen anamnestische Hinweise liefern

Insbesondere Gene, die als Regulatoren der Sehnenhomöostase gelten und/oder im Kollagenstoffwechsel eine Rolle spielen, sind untersucht worden [4]. Dabei existieren sowohl Gene, die das Risiko für Achillessehnenkrankungen erhöhen – wie das TIMP2-Gen – als auch Gene, die die Auftretenswahrscheinlichkeit senken, wie beispielsweise die ADAMTS14 rs4747096 GG-Variante [5]. Derzeit ist es nach meiner Kenntnis in Deutschland kommerziell noch nicht möglich, dieses genetische Risikoprofil beispielsweise bei Athleten zu bestimmen, um eine Risikoeinschätzung vorzunehmen. In der Zukunft könnte jedoch eine genetische Untersuchung auf mögliche Kandidatengene hin das Bild komplettieren helfen – was insbesondere im Hinblick auf die Prävention von Achillessehnenbeschwerden in laufflastigen Sportdisziplinen eine Rolle spielen dürfte.

Möglicherweise kann Optimierung des Fettstoffwechsels helfen, die Sehnenpathologie und den Schmerz zu verbessern

Der *Fettstoffwechsel* kann im Rahmen von Achillessehnenkrankungen ebenfalls wichtig sein. Bei der seltenen homozygoten familiären Hypercholesterinämie sind Achillessehnenxanthome sowie Achillodynien beschrieben [6]. Weit häufiger kommen Fettstoffwechselstörungen jedoch bei Menschen jenseits des fünfzigsten Lebensjahres vor. Neben den sportlich aktiven Patienten gibt es eine Gruppe von Personen, die typischerweise sportlich allenfalls vor dem Fernseher aktiv ist. Klassischerweise sind diese Patienten männlich, über 60 Jahre alt und zeigen einen Body-Mass-Index (BMI) >25 kg/m². Um der Frage nachzugehen, ob gegebenenfalls metabolische Faktoren in genau dieser sportlich inaktiven Patientengruppe eine Rolle spielen, sind inzwischen eine Reihe von Studien veröffentlicht worden [7–9], die von Tilley et al. aus Australien jetzt in Form einer Metaanalyse im *British Journal of Sports Medicine* veröffentlicht wurden [10]. Insgesamt 17 Studien mit 2612 Patienten fanden Eingang in diese Metaanalyse, in der gleichzeitig Serumcholesterinkonzentrationen und sonographische Ultraschallbefunde von Achilles- bzw. Rotatorenmanschetten-Sehnen beurteilt wurden. Die wesentlichen Aussagen dieser Metaanalyse zum Zusammenhang von Fettstoffwechsel und Sehnenbeschwerden sind:

→ Die *Gesamt-Cholesterin-Konzentration* war signifikant erhöht bei symptomatischen Patienten mit Achilles- bzw. Rotatorenmanschetten-Sehnenbeschwerden gegenüber einer asymptomatischen Kontrollgruppe.

→ Die *HDL-Cholesterin-Konzentration* war signifikant reduziert bei symptomatischen Patienten mit Achilles- bzw.

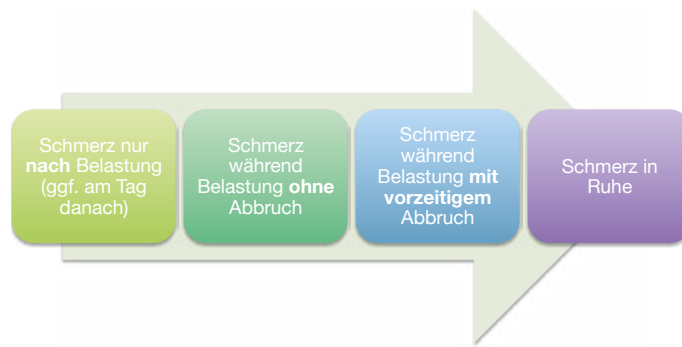


Abbildung 3 Sehnensequenz der Schmerzentstehung von Achillessehnenbeschwerden nach Knobloch.

Rotatorenmanschetten-Sehnenbeschwerden gegenüber einer asymptomatischen Kontrollgruppe.

→ Die *LDL-Cholesterin-Konzentration* war signifikant erhöht bei symptomatischen Patienten mit Achilles- bzw. Rotatorenmanschetten-Sehnenbeschwerden gegenüber einer asymptomatischen Kontrollgruppe.

→ Die *Triglyzeridkonzentration* war signifikant erhöht bei symptomatischen Patienten mit Achilles- bzw. Rotatorenmanschetten-Sehnenbeschwerden gegenüber einer asymptomatischen Kontrollgruppe.

→ Sehnschmerz war assoziiert mit erniedrigten HDL-Cholesterinkonzentrationen (OR 2,7, 95%-KI: 1,2–6,3) und erhöhten Triglyzeridkonzentrationen (OR 2,8, 95%-KI: 1,3–6,6).

Möglicherweise kann in Zukunft eine Optimierung des Fettstoffwechsels in der sportlich inaktiven Patientengruppe helfen, die Sehnenpathologie und den Schmerz zu verbessern – was in Studien untersucht werden sollte.

Belastungsabhängige Schmerzen sind das wesentliche klinische Symptom von Achillessehnenbeschwerden

Die Schmerzen können anfangs nur nach der Belastung beklagt werden (Stadium 1). Später kann eine geplante Belastung, etwa ein geplanter 5-km-Lauf in 30 Minuten, nur mit Achillessehnenbeschmerz absolviert werden, muss jedoch nicht abgebrochen werden (Stadium 2). Bei Fortschreiten der Achillessehnenkrankung kann der geplante 5-km-Lauf in 30 Minuten nicht wie gewünscht vollendet werden und wird schmerzbedingt vorzeitig abgebrochen (Stadium 3). Schließlich kann Achillessehnenbeschmerz in Ruhe auftreten (Stadium 4).

Neben dem belastungsabhängigen Schmerz im Laufe des Tages beklagen viele Patienten mit Achillodynie einen *morgentlichen Anlaufschmerz*. Auch dieser eignet sich zur Erfassung der aktuellen Situation, wenn man die Dauer des Anlaufschmerzes am Morgen beim Patienten erfragt. Dieser kann wenige Schritte, einige Minuten oder Stunden benötigen, bis er sich bessert. Der Anlaufschmerz kann sich auch nach längerem Sitzen beispielsweise auf Reisen oder im Theater ein-

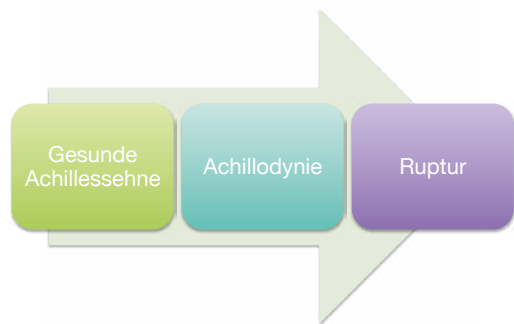


Abbildung 4 Kontinuum von der gesunden Achillessehne über die Achillodynie mit zunehmender Sehnedegeneration hin zur Achillessehnenruptur.

stellen. Gerade die Dauer der Morgensteifigkeit kann genutzt werden, um einen etwaigen Therapiefortschritt zu dokumentieren.

Eine Schwellung der Achillessehne selbst mit begleitender Schwellung des umgebenden Gewebes, zum Teil auch mit Hautrötung, sind mögliche weitere Symptome der Achillodynie. Der Ort des maximalen Schmerzpunktes kann und sollte bestimmt werden, so dass die folgende klinische Einteilung erfolgen kann:

→ *Midportion-Tendinopathie* zwei bis sechs Zentimeter oberhalb des Fersenansatzes (häufig mit spindelförmiger Verdickung)

→ *Insertionale Tendinopathie* am Fersenansatz, die mit einem Knochenödem am Calcaneus einhergehen und die Sharpey'schen Fasern sowie die Bursa subachillae mit betreffen kann.

Generell sind insertionale Achilles-Tendinopathien klinisch therapeutisch hartnäckiger und häufig langwieriger als Midportion-Tendinopathien.

Der VISA-A-Score erfragt über acht Fragen die aktuelle Schmerz- und Alltagsfunktion

Insbesondere um den Verlauf und einen etwaigen therapeutischen Fortschritt zu messen, sind die folgenden quantifizierbaren Parameter empfehlenswert:

- Schmerz in Ruhe auf visueller Analogskala (VAS, z.B. 0 = kein Schmerz, 10 = maximal vorstellbarer Schmerz)
- Schmerz bei Belastung
- VISA-A-Score

Der VISA-A-Score erfragt über acht Fragen die aktuelle Schmerz- und Alltagsfunktion und ist für die Achillessehne validiert. Die Erstbeschreibung erfolgte 2001 im *British Journal of Sports Medicine* von der Victorian Institute of Sport Tendon Study Group [11]. Der VISA-A-Score zeichnet sich als validierter Outcomescore für Achillessehnenprobleme aus. Er quantifiziert von 0 = maximale Einschränkung bis

100 = keinerlei Einschränkung. Gesunde achillessehneunge-sunde Kontrollpersonen zeigen >96 Punkte, nicht-chirurgische Achillodynie-Patienten zeigten in der Erstpublikation im Mittel 64 (59–69) Punkte und prächirurgische Achillessehnenpatienten VISA-A-Score Werte von 44 (28–60) Punkten. Lohrer veröffentlichte 2009 die deutschsprachige VISA-A-Score Variante nach entsprechender Cross-kultureller Anpassung [12].

Histologische Untersuchungen von tendinopathischen Achillessehnen im Vergleich zu gesunden Achillessehnen zeigen mitunter die folgenden Veränderungen [13]:

- Veränderung des Verhältnisses von Kollagen III zu Kollagen I mit Anstieg der Kollagen-III-Fraktion
- „Buckeling“ der Kollagenfaszikel in der extrazellulären Matrix (ECM)
- „Buckeling“ der Tenozyten
- Erhöhung der schmal-durchmessenden Kollagenfibrillen im Vergleich zu den groß-durchmessenden Kollagenfibrillen

Neugefäße können als Symptom einer fehlgeschlagenen Heilung der Achillessehne angesehen werden

2006 konnten wir im *American Journal of Sports Medicine* bei Patienten mit Midportion-Tendinopathie sowie bei insertionaler Tendinopathie wesentliche mikrozirkulatorische Unterschiede im Vergleich zur übrigen Achillessehne feststellen [14]: Am Ort des Schmerzes war der kapilläre Blutfluss signifikant gegenüber der Umgebung erhöht. Auch zeigte sich, dass beispielsweise das exzentrische Krafttraining nach 12 Wochen den initial gesteigerten kapillären Blutfluss um 30 bis 50 Prozent reduzieren kann [15]. Auch Geschlechterunterschiede konnten wir mikrozirkulatorisch herausarbeiten, mit verbesserter Gewebeoxygenierung bei symptomatischen Frauen vs. Männer bei vergleichbarer Blutflusssteigerung [2]. Diese Neugefäße können als Symptom einer fehlgeschlagenen Heilung der Achillessehne angesehen werden. Die Fehlbelastung (Über- bzw. Unterbelastung) führt daher zu einer Persistenz der inflammatorischen Neugefäße, die in der gesunden Sehne nach Belastung rasch rückläufig sind. Erkrankte, symptomatische Achillessehnen zeigen einen pathologisch erhöhten kapillären Blutfluss in Ruhe, der auch apparativ, etwa mit der Power-Doppler-Sonographie, visualisiert werden kann. Der Nachweis von Neugefäßen mit der Power-Doppler-Sonographie ist ein hochsignifikanter Risikofaktor bei Laufsportlern und könnte als Screening-Maßnahme bei Risikosportlern eingesetzt werden. In einer Analyse mit 634 asymptomatischen Läufern war das Vorhandensein von Neugefäßen mit einem relativen Risiko von 6,9 für das Entwickeln von Achillessehnen-schmerzen innerhalb eines Jahres hochsignifikant als Prädiktor, gefolgt von einer positiven Achillessehnen-vorgeschichte mit einem relativen Risiko von 3,8 [16].

Die Neogefäße sind histologisch eng von Nervenfasern begleitet [17, 18], die u.a. Schmerzmediatoren wie Substanz P und Neurokinin-1-Rezeptoren [19], Glutamat-Rezeptoren [20], Katecholamine [21] und cholinerge Rezeptoren wie AchR α 7 enthalten [22]. Jüngst wurden in einer Pilotstudie auch serologische Parameter als Biomarker für Tendinopathien vorgeschlagen: So zeigten Achillessehnen-symptomatische Frauen niedrigere TGF- α und PDGF-BB-Blutspiegel im Vergleich zu symptomatischen Männern [23]. Derzeit ist jedoch ein serologisches Screening für Achillessehnenenerkrankungen noch keine gängige Praxis mit solider Datengrundlage.

Die beschriebenen Veränderungen zeigen, dass Achillodynien sowohl mit biochemischen, mikrozirkulatorischen als auch strukturellen Veränderungen der Achillessehnen einhergehen können, die je nach Ausprägungsgrad und Dauer der Beschwerden unterschiedliche Krankheitsdimensionen anzeigen. Rupturierte Achillessehnen weisen im histologischen Vergleich zu tendinopathischen Achillessehnen nach Maffulli noch deutlichere degenerative Zeichen auf [24].

Mit dem Alter nimmt auch die *biomechanische Compliance* der Achillessehne ab. Die Arbeitsgruppe um Frank Mayer aus Potsdam konnte jüngst bei Vertikalsprüngen zeigen, dass altersabhängig die sonographisch bestimmte Compliance der Achillessehne mit steigendem Alter schlechter wird [25]. Diese Beobachtung wird ergänzt durch die Bestimmung der Elastizität der Achillessehne über die Sonoelastographie [26]. Die Elastizität von Achillessehnen bei insertionaler Tendinopathie ist geringer als die von gesunden Achillessehnen. Jüngst wurde auch bei insertionalen Achillessehnenproblemen die Bedeutung der subkutanen Bursa hervorgerufen, die hinsichtlich der Nervenversorgung von Schmerzfasern deutlich stärker als beispielsweise die retrokalkaneare Bursa in der Immunhistochemie auffällt [19].

Die meisten Patienten mit Achillodynie stellen sich mit a.p.-Sehndurchmessern von acht bis 11 Millimeter vor

Die Graustufen-sonographie ist als nicht-invasives, beliebig wiederholbares, nebenwirkungsfreies diagnostisches Verfahren von immenssem Wert bei der Beurteilung von Achillessehnenbeschwerden. In Bauchlage kann die Achillessehne mit einem Linearschallkopf vom Ansatz an der Ferse bis in den M. gastrocnemius verfolgt und beurteilt werden. Echotexturunterschiede können genauso wie der Durchmesser der Achillessehne im Seitenvergleich bestimmt werden, was gegenüber der für gewöhnlich nur einseitig durchgeführten MRT ein nicht zu unterschätzender Vorteil ist. So gelingt beispielsweise die Beurteilung der rechten im Vergleich zur linken Achillessehne auch in Bezug auf den individuellen Sehndurchmesser.

Generell gelten ein vergrößerter Sehndurchmesser und hypoechogene Texturstörungen als Zeichen zunehmender Sehndegeneration. Je größer der antero-posteriore (a.p.) Achillessehndurchmesser, desto größer ist die Degeneration der Achillessehne und damit auch das Rupturrisiko.

Aus der täglichen Sonographiepraxis von Achillessehnen sind a.p.-Sehndurchmesser von maximal sieben Millimeter bei der Frau und <7,5 mm beim Mann oftmals ungefährlich hinsichtlich einer degenerationsbedingten Achillessehnenruptur. Bei >8 mm Sehndurchmesser nimmt die Sehnenpathologie zu und >10 mm ist mit jedem Millimeter mehr Sehndurchmesser das Achillessehnenrupturrisiko gesteigert.

Die meisten Patienten mit Achillodynie stellen sich mit a.p.-Sehndurchmessern von acht bis 11 Millimeter vor bzw. mit einem Kaliberunterschied von >20 Prozent im Seitenvergleich zur asymptomatischen Achillessehne.

Die am stärksten veränderten nicht-rupturierten Achillessehnen, die ich bislang vermessen habe, waren 17 mm im a.p.-Durchmesser. Nach einer Achillessehnenruptur, ob operativ oder konservativ behandelt, ist nach sechs Monaten häufig der a.p.-Sehndurchmesser auf 12 bis 14 Millimeter erweitert. Ein Jahr nach Achillessehnenruptur kann ein weiterer Rückgang des Achillessehndurchmessers auf <12 mm auf eine Normalisierung der Achillessehnenstruktur hindeuten, so dass mit jedem Millimeter weniger Achillessehndurchmesser eine zunehmende Normalisierung der Sehnenstruktur einhergeht. Insofern kann die serielle Sonographie auch in der Nachsorge nach Achillessehnenrupturen wertvolle Information über den Grad der Sehngesundheit liefern. Die dynamische Sonographie erlaubt in Bauchlage des Patienten die Erfassung der Compliance der Achillessehne bei passiver Plantarflexion des Fußes durch den Untersucher, so dass neben der kompletten Achillessehnenruptur auch funktionell bedeutsame Partialrupturen durch Bewegungsverlust oder auch die Härte einer Narbe/Verwachsung indirekt durch

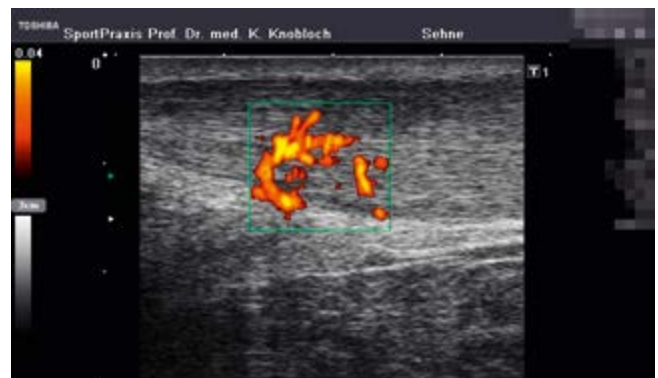

Abbildung 5 Power-Doppler-Sonographie bei Midportion-Achilles-tendinopathie mit spindelförmiger Verdickung der Achillessehne und von ventral in die Achillessehne einstrahlende Neogefäße mit begleitenden Schmerzfasern.

eine Sehnenmassenbewegung visualisiert werden können. Dies ist ein Vorteil gegenüber der MRT-Untersuchung, die in Ruhe stattfindet.

Die Power-Doppler-Sonographie ist in der Lage auch langsam fließende und kleine bzw. kleinste Neogefäße zu visualisieren

Die Farb-Doppler-Sonographie erlaubt bei entsprechender optimaler Justierung der Dopplerempfindlichkeit und minimalem Schallkopfdruck im Zielgewebe bei optimalen Geräteeinstellungen die Erfassung einer etwaigen Hyperperfusion bzw. einer Neovaskularisation, die als Zeichen der Inflammation auftreten kann. Die Power-Doppler-Sonographie ist dabei im Unterschied zur Farb-Doppler-Sonographie in der Lage auch langsam fließende und kleine bzw. kleinste Neogefäße zu visualisieren. Die Anzahl der Neogefäße kann als prognostischer Hinweis für die Entwicklung von Achillessehnenbeschwerden herangezogen werden.

In Ergänzung der Graustufen- und Farb-Doppler-Sonographie kann in der Zukunft ggf. auch die Elastographie eine weitere quantifizierbare Kategorie bei Achillodynien darstellen. In einer Untersuchung mit 112 Patienten im mittleren Alter von 42 ± 13 Jahren mit mehr als sechsmonatigen Achillessehnenbeschmerzen zeigte sich die „Shear Wave Elastography (SWE)“ mit einem 15-MHz-Linearschallkopf in der Lage, symptomatische Achillessehnen mit im Mittel $60 \text{ kPa}/4,5 \text{ m/s}$ von asymptomatischen Achillessehnen mit erhöhter Elastographie mit Mittelwerten von $185 \text{ kPa}/7,8 \text{ m/s}$ zu differenzieren [27]. Auch bei insertionalen Problemen ist die Achillessehne in der Sonoelastographie härter als asymptomatische Achillessehnen [26]. Dies ist ein weiterer Hinweis, dass fernsinnige Schmerzen nicht nur den Knochen, die knöchernen Insertion und die Bursa, sondern auch die Achillessehne als solche betreffen und mit strukturellen Auffälligkeiten derselben einhergehen.

Das MRT erlaubt auf der untersuchten Seite die Bestimmung einiger Sehnenparameter. So können der Durchmesser und das Sehnenvolumen in der Volumetrie bestimmt werden, typischerweise ohne den Vergleich zur Gegenseite, wie es die Sonographie erlaubt. Ferner können Signalveränderungen der Sehne insbesondere in der T2-Wichtung mit longitudinalen Flüssigkeitsansammlungen visualisiert werden, die häufig als Teilruptur klassifiziert werden. In der dynamischen Sonographie lassen sich diese im MRT beschriebenen Partialrupturen bei passiver Fußbewegung funktionell jedoch häufig nicht nachweisen, so dass bei alleiniger MRT-Untersuchung eine Achillessehnenpartialruptur nach meiner Meinung nicht in

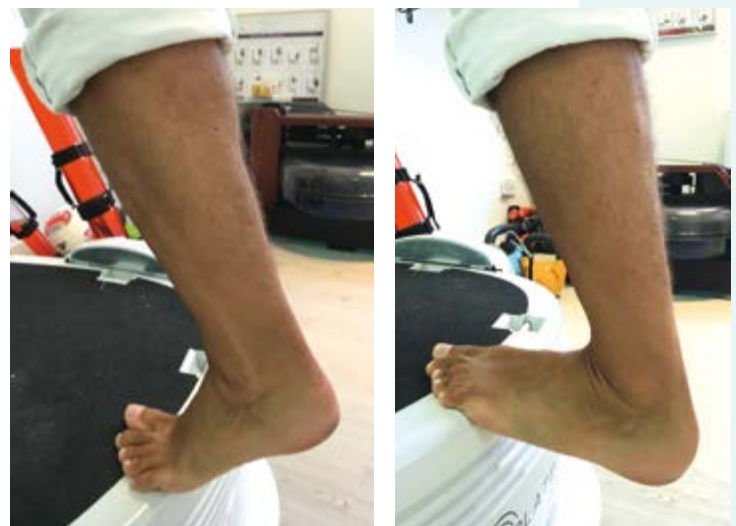Abbildung 6 Exzentrisches und konzentrisches Krafttraining auf einer Power Plate als Vibrationsplattform, alternativ die häusliche Treppenstufe in Analogie ohne Vibrationskomponente mit dreimal 15 Wiederholungen pro Bein morgens und abends.

jedem Fall ausreichend beschrieben werden kann. Bei fernsinnigen Achillessehnenproblemen sind mitunter Knochenödeme an der knöchernen Insertion in der MRT-Untersuchung nachweisbar, die nicht mit der Sonographie erfassbar sind. Nach einer lokalen Injektionstherapie, ob peritendinös oder andernorts, kann ein MRT bis zu 21 Tage iatrogen verändert sein, was mitunter wesentlich für die Befundung sein kann.

Eine Sehnenzelle teilt sich im Mittel einmal in acht Wochen – eine Hautzelle einmal pro Woche

Generell hängt die Wahl der Therapie bzw. der Kombination der gewählten Therapien von vielen Faktoren wie der Klinik, der vorangegangenen Beschwerdedauer und etwaigen frustranen Therapieversuchen, dem Anspruch des Patienten hinsichtlich des erzielbaren Sportniveaus und vom Engagement des Patienten im Hinblick auf das exzentrische Krafttraining ab. Wesentlich ist meiner Meinung nach die Aufklärung, dass eine Sehnenzelle sich im Mittel einmal in acht Wochen teilt, während sich eine Hautzelle einmal pro Woche teilt, so dass die Therapieformen für gewöhnlich nach acht bis zwölf Wochen ihre Wirkung entfalten, was die jeweiligen Studien auch für diesen Zeitraum belegen. Zweifelsohne können bereits positive Effekte vor Ablauf von 12 Wochen auftreten, dennoch sollte für den Patienten klar sein und immer wieder seitens des Arztes betont werden, dass die Achillessehne wie andere Sehnen auch nur sehr langsam therapeutisch reagiert und Trainingsfehler der Vergangenheit nur sehr langsam korrigiert werden können.

Je degenerierter eine Achillessehne in der Sonographie und/oder MRT (Anschwellung in Millimeter) erscheint und je länger die Beschwerdedauer vor Behandlungsbeginn (Tage, Monate, Jahre) ist, desto langwieriger und ggf. auch umfassender sollten die beschriebenen Therapieoptionen zum Einsatz kommen.



Exzentrisches Krafttraining: Auf die korrekte Mindestdosis kommt es an

Das exzentrische Krafttraining an einer Treppenstufe ist eine weithin bekannte, wenngleich im Detail oftmals nicht vollständig korrekt angewandte, Therapieform bei Achillessehnenproblemen. Die Grundidee des exzentrischen Krafttrainings, wie es zunächst Anfang der 1980er Jahre die Kanadier in Nova Scotia vorschlugen, ist die gezielte Stärkung der Achillessehne durch ein tägliches Krafttrainingsprogramm über drei Monate. Dabei kommt es, wie inzwischen zahlreiche Studien belegen, auf die korrekte Mindestdosis an.

Empfehlenswert sind morgens und abends jeweils drei Sätze mit 15 Wiederholungen pro Bein, so dass pro Tag und Bein mindestens 90 Wiederholungen (sechsmal 15 Wiederholungen) über 12 Wochen zu Buche schlagen.

Beidbeiniges simultanes Training gewöhnt die Achillessehne und die Wadenmuskulatur an die Belastung, kann jedoch den Achillessehnen Schmerz *nicht* reduzieren!

Wenn über drei Monate mit sechsmal 15 Wiederholungen einbeinig exzentrisch gearbeitet wird, darf man im Mittel mit einer Schmerzreduktion von 50 Prozent rechnen; bei neunmal 15 Wiederholungen/Tag über 12 Wochen sogar mit bis zu 70 Prozent Schmerzreduktion.

Ich empfehle dabei je nach Körpergewicht und Fitnesszustand innerhalb von vier Wochen auf das einbeinige Training zu kommen, d.h. gegebenenfalls beidbeinig zu starten und so früh wie möglich die sechsmal 15 Wiederholungen einbeinig anzustreben, da dies die schmerzreduzierende Trainingsmindestdosis ist. Innerhalb der ersten vier Wochen des Trainings ist von uns eine Schmerzverstärkung um etwa 30 Prozent im Mittel beobachtet worden, insbesondere wenn keine Begleittherapie stattfindet. Auch ist ein nicht unerheblicher Muskelkater im Wadenmuskel zu erwarten. Wesentlich ist es, jede Position zwei Sekunden zu halten und nicht zu wippen, damit kein Rupturrisiko durch erhöhte Kraftmomente entsteht.

Ich empfehle seit mehr als zehn Jahren die Variation des früher nur exzentrischen Absenkens mit der konzentrischen Aufwärtsbewegung des Fußes, so dass man einbeinig auf dem Fußballen stehend 15 Wiederholungen absolviert (exzentrisch herunter, konzentrisch herauf), das Bein wechselt und auch am anderen Bein die Übung in gleicher Weise durchführt, damit kein Muskelungleichgewicht entsteht. Insofern handelt es sich bei meiner empfohlenen Trainingsform um eine Kombination des exzentrischen und konzentrischen Krafttrainings, wenngleich die exzentrische Komponente den wesentlichen klinischen Effekt ausübt.

Das exzentrische Krafttraining führt neben der Kraftsteigerung der Wade zu einer 50-prozentigen Reduktion der Neugefäße in der entzündeten Achillessehne [15], einer Kollagenstimulation [28] und zur einer TGF- β 1-Stimulation [29], die allesamt positiv für die Sehne erscheinen. Möglicherweise kann eine Optimierung der täglichen Trainingsdosierung jenseits von 135 Wiederholungen (neunmal 15 Wiederholungen/Bein), die Ergänzung von propriozeptiven Elementen wie beispielsweise das exzentrische Krafttraining auf einer Vibrationsplattform (\rightarrow Abb. 6) oder die Kombination des exzentrischen Krafttrainings mit einer Kompressionsbehandlung mit dem Medical Flossing-Band ergänzende Effekte erzielen. Bislang liegen hierzu jedoch keine belastbaren Studien vor. Begleitende sportliche Aktivität sollte schmerzlimitiert erfolgen. Schmerzen auf der visuellen Analogskala (0 = kein Schmerz, 10 = maximal vorstellbarer Schmerz) sollten das Niveau 5 (erträglicher Schmerz) beim Sport und am Tag danach nicht überschreiten.

Die Anwendung von Fersenkeilen wird kontrovers diskutiert

Die Anwendung von Fersenkeilen zur Therapie von Achillessehnenproblemen wird auch in der Literatur kontrovers diskutiert [30]. Eine rezente ultraschall-gesteuerte Analyse postuliert eine Entlastung der Achillessehne durch einen Fersenkeil von 12 Millimetern anhand eines reduzierten Druckmaximums [31]. Kinematische Untersuchungen zeigen jedoch, dass durch eine Fersenerhöhung keine wesentliche Entlastung der Achillessehne erreicht wird, so dass das Postulat einer „Entlastung der Achillessehne“ offenbar nicht zielführend ist [32]. Ich persönlich empfehle die Belastungssteuerung ohne einen Fersenkeil vorzunehmen und die Achillessehne nicht weiter durch eine derartige Konstruktion zu entlasten.

Eine Metaanalyse der verfügbaren klinischen Studien von Orthesen wie beispielsweise eine spezielle Bandage kommt zu dem Schluss, dass eine schwache bis moderate Evidenz für den Einsatz einer Bandage in Ergänzung zu einem exzentrischen Krafttraining bei Achillesschmerz existiert [33]. Die Rationale für den Einsatz des u.a. antiinflammatorisch wirkenden Kortisons zur Sehnenentlastung ist bekannt. Dexamethason zeigte beispielsweise jüngst eine Reduktion der erhöhten Substanz-P-Expression in humanen In-vitro-Tenozysten über einen Glukokortikoid-Rezeptor-Signalweg [34]. Problematisch am Einsatz von Kortison an der erkrankten Sehne erscheint allerdings die erhöhte Rupturgefahr der Achillessehne als unerwünschte Nebenwirkung [35]. Diese wird u.a. durch eine erhöhte Matrix-Metalloproteinase-3 (MMP-3)-Expression und eine Sehnenzellapoptose [40] eine Woche nach Kortisoninjektion begünstigt. Daneben kann eine Kortisoninjektion zum Untergang des subkutanen Fettes bzw. auch einer Atrophie mit Fibrose des Kager-Fettkörpers

insertional bei fernnaher Injektion auftreten [37]. Eine leistungswerte Metaanalyse zum klinischen Einsatz von Kortisoninjektionen bei Sehnenerkrankungen haben Coombes et al. 2010 im *Lancet* veröffentlicht [38]. Jenseits von vier Wochen konnte in den eingeschlossenen Studien keinerlei Hinweis auf eine Schmerzreduktion nach Kortisoninjektionen gefunden werden – was auch der klinischen Erfahrung entspricht.

Die Polidocanolklerosierung unter Power-Doppler-Sonographiekontrolle ist eine hocheffektive Spezialtherapie

Die Polidocanolklerosierung unter Power-Doppler-Sonographiekontrolle ist eine Spezialtherapie, die in mehreren randomisierten kontrollierten klinischen Studien auch im Vergleich zur Operation [39] hocheffektiv bei Achillodynien mit nachweisbaren Neogefäßen ist [40]. Dabei wird extratendinös unter Power-Doppler-Sonographiekontrolle die Entzündung der Achillessehne begleitende Neovaskularisation sklerosiert – dies in Analogie zur Sklerosierung von Varizen bzw. Hämorrhoiden. Im Vergleich zur Kortisoninjektion liegt kein erhöhtes Rupturrisiko vor. Klassischerweise werden in den vorliegenden Studien drei bis fünf Injektionen im Abstand von ein bis vier Wochen angewendet, um eine deutliche Schmerzreduktion und eine Verbesserung der Sehnenqualität zu erzielen. Auch ein Remodelling der Achillessehne durch die Sklerosierungsinjektion kann nachgewiesen werden mit entsprechender Verschmälerung der initial verdickten Achillessehne und Normalisierung der Echotextur [41].

Die Sklerosierungsinjektion ist demnach wie eine spezielle diffizile Operationsmethode mit einer erheblichen Lernkurve verbunden: Zunächst werden die Neogefäße visualisiert und anschließend extratendinös gezielt mit der korrekten Dosis sklerosiert, wodurch sich die Sklerosierungsinjektion von anderen Injektionstechniken unterscheidet.

Hyaluronsäure ist ein Polysaccharid mit einem hohen Molekulargewicht von 100 kiloDalton bis zehn MegaDalton, wobei die folgende Aufteilung gebräuchlich ist:

- Niedrig-gewichte molekulare Hyaluronsäure <1 MegaDalton
- Mittel-gewichtige molekulare Hyaluronsäure 1–2 MegaDalton
- Hoch-gewichtige molekulare Hyaluronsäure >2 MegaDalton

Abbildung 7 Fachkundemodule mit jeweils zehn Stunden extrakorporaler Stoßwellentherapie (ESWT) der deutschsprachigen internationalen Gesellschaft für Stoßwellentherapie (DIGEST e.V.), wie sie u.a. anlässlich der DKOU-Herbsttagung in Berlin und bei der Jahrestagung der Vereinigung Süddeutscher Orthopäden und Unfallchirurgen (VSOU) in Baden-Baden angeboten werden.

Bei der Beugesehnenchirurgie der Hand sowie der Behandlung von Rotatorenmanschettenläsionen (Metaanalyse mit n=1102) wird der Injektion von Hyaluronsäure ein Stellenwert beigemessen [42]. Dabei werden neben der verbesserten Sehngleitfähigkeit auch die Reduktion von Adhäsionen, eine Verbesserung der Sehnenarchitektur über die Veränderung der Kollagen-III/I-Balance [43] sowie eine Reduktion der Inflammation als Effekte der Injektion genannt [44].

Die peritendinöse Injektion mit Hyaluronsäure ist eine Option bei Achillestendinopathie. In einer Kohortenstudie mit 15 insertionalen Achillessehnenpatienten konnte eine einmalige 2,5 ml messende Hyaluronsäureinjektion den Schmerz um zwei Schmerzpunkte auf der VAS-Skala reduzieren [45]. Eine in Veröffentlichung befindliche randomisierte Studie zeigte für die Hyaluronsäureinjektion mit Ostenil Tendon im Vergleich zur ESWT mit einem Gerät der Firma Richard Wolf bessere Langzeitergebnisse bei Achillodynien.

Platelet-rich plasma (PRP) – die Eigenbluttherapie wirkt nicht besser als Placebo

Die Eigenbluttherapie mit nach Zentrifugation replantierten körpereigenen Plasmaprodukten ist eine häufig angebotene Therapieform. Grundprinzip soll die Unterstützung der Sehnenheilung durch etwaige Stammzellen bzw. Faktoren sein, die die Sehnenheilung beschleunigen. Mittlerweile liegen auch randomisierte Studien zum Einsatz von PRP im Vergleich zu gleichvolumigen Kochsalzinjektionen vor. Die erste randomisierte Studie wurde 2010 im *JAMA* von De Vos et al. veröffentlicht [46]. Dabei wurden 54 Patienten mit Midportion-Achillestendinopathie eingeschlossen und nach sechs, 12 und 24 Wochen mit dem VISA-A-Score als primärem Endpunkt analysiert. Intervention war das exzentrische Krafttraining als Goldstandardtherapie in beiden Gruppen und dann die PRP oder die Kochsalzinjektion. Zu keinem Zeitpunkt, nach sechs, 12 und 24 Wochen, war die PRP-Gruppe signifikant besser als die Kochsalzinjektionsgruppe. Nach 24 Wochen betrug der VISA-A-Score in der PRP-Gruppe 21,7 Punkte (95%-KI: 13–31) und in der Placebogruppe 20,5 Punkte (95%-KI: 12–29 Punkte), was keinem signifikanten Unterschied entspricht. Insofern zeigte das exzentrische Krafttraining in Kombination mit der PRP-Injektion die gleiche Verbesserung des VISA-A-Scores wie das exzentrische Krafttraining mit einer Kochsalz-Placebo-Injektion.

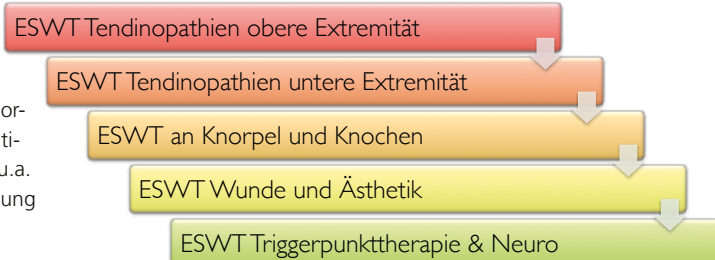

Tabelle 1 Ausgewählte kontrollierte Studien zum Einsatz der fokussierten bzw. radialen ESWT bei Achillodynien mit den verwendeten Gerätetypen und Geräteparametern (nach Gerdesmeyer et al. [45]).

Autoren	N	Design	Stoßwellentyp	Impulse	Behandlungen	Energie
Furia	68	Fok. ESWT vs. control	elektromech. Dornier	3000	1	0,21 mJ/mm ²
Costa	49	Fok. ESWT vs. placebo	elektromech. Storz Modulith SLK	2000	3	0,2 mJ/mm ²
Furia	68	Fok. ESWT vs. control	Elektromech. Dornier	3000	1	0,21 mJ/mm ²
Rasmussen	48	Fok. ESWT vs. placebo	piezoelektrisch Wolf	2000	4	0,1–0,51 mJ/mm ²
Rompe	46	Radiale ESWT vs. eccentric	radiale ESWT, EMS	2000	3	
Rompe	68	Ecc Training ±radiale ESWT	radiale ESWT, EMS	2000	3	

Im *American Journal of Sports Medicine* hat die Arbeitsgruppe um Fredberg aus Dänemark den Einfluss von PRP auf chronische Achillodynien ohne das ergänzende exzentrische Krafttraining jüngst erneut untersucht [47]. 24 Patienten mit einer mittleren Achillessehnenbeschwerdedauer von 33 Monaten wurden 1:1 auf die Ultraschall-gesteuerte PRP- bzw. Kochsalzinjektion randomisiert. Nach drei Monaten war der primäre Endpunkt, die Verbesserung des VISA-A-Scores, zwischen beiden Gruppen nicht unterschiedlich. Auch die sekundären Endpunkte Schmerz in Ruhe, Schmerz beim Gehen, Schmerz bei Palpation der Achillessehne, die Farb-Doppler-Aktivität in der Sonographie sowie der Sehnendurchmesser waren nicht unterschiedlich zwischen beiden Gruppen.

Die genannten Injektionstherapien können nach meiner Meinung auch in gewissen Kombinationen sequentiell angewendet werden – mit Ausnahme der in meinen Augen obsoleten Kortisoninjektion. So kann eine gesteigerte Inflammation initial mit Polidocanolklerosierungen reduziert und später mit der Hyaluronsäure peritendinös weiter behandelt werden. Einige Kollegen geben ergänzend nach PRP-Injektionen ebenfalls Hyaluronsäure als Kombinationstherapie. Kontrollierte Studien zu diesen Kombinationen sind mir jedoch nicht bekannt.

Ausgewählte apparative Therapieverfahren: Die extrakorpale Stoßwellentherapie aktiviert Sehnensammzellen

Die extrakorporale Stoßwellentherapie (ESWT) kann in die radiale und die fokussierte Stoßwellentherapie differenziert werden. Beide Verfahren können isoliert oder kombiniert zum Einsatz kommen. Die Anwendung der ESWT beim Patienten ist eine ärztliche Tätigkeit, die etablierten Qualitätsstandards folgen sollte, um klinisch wirksam zu sein.

Seit 2015 ist es in Deutschland für Fachärzte möglich eine Zertifizierung zum Stoßwellentherapeuten nach DIGEST e.V. (www.digest-ev.de) in einem 60-stündigen Kurs in sechs Modulen zu erwerben, die u.a. auch zeitgleich zum DKOU-Kongress in Berlin am 28. und 29. Oktober 2016 stattfinden werden.

Bei Achillessehnenerkrankungen mit Tendinosis calcarea ist die ESWT eine nicht-operative Therapieoption. Klassischerweise findet die ESWT in Deutschland in drei bis fünf Sitzungen im Abstand von ein bis vier Wochen statt. Die Studienlage ist durch vielfältige Untersuchungen inklusive Metaanalysen randomisiert-kontrollierter Studien wie beispielsweise von Gerdesmeyer [48] oder Mani-Babu [49] im *American Journal of Sports Medicine* entsprechend evidenzbasiert, so dass derzeit allein sechs randomisiert-kontrollierte Studien (viermal fokussierte ESWT, zweimal radiale ESWT) bei Midportion-Achillestendinopathie veröffentlicht sind. Die randomisierten fokussierten ESWT-Studien umfassten dabei bis zu vier Sitzungen mit Energieflussdichten von 0,1–0,5 mJ/mm² und einem Nachuntersuchungszeitraum bis 12 Monaten. Rompe et al. konnten zeigen, dass die Ergänzung der radialen ESWT zum exzentrischen Krafttraining in randomisiert-kontrollierten Studiendesign sowohl Schmerz als auch den VISA-A Score stärker als das exzentrische Krafttraining allein verbessern kann [50]. Bei insertionaler Achillestendinopathie war die radiale ESWT dem alleinigen exzentrischen Krafttraining im Hinblick auf die Verbesserung des VISA-A-Scores überlegen [51]. Der zugrundeliegende Wirkmechanismus der ESWT bei Achillestendinopathie ist u.a. eine Aktivierung von Sehnensammzellen, wie jüngst beschrieben werden konnte [52].

Achillessehnenschmerz kann durch die nicht-invasive Low-Level-Lasertherapie deutlich verbessert werden

Die Low-Level-Lasertherapie (LLLT) bedient sich photochemischer Effekte, um biologische Wirkungen zu erzielen. Dabei nutzen die verwendeten Low-Level-Lasertypen Wellenlängen zwischen 600 und 1070 nm als optisches Fenster. Über zelluläre Photorezeptoren können dann zelluläre Antworten in Form von beschleunigter Wundheilung bei chronischen Wunden, reduziertem Schmerz oder antiinflammatorische Effekte je nach verwendeter Wellenlänge erzielt werden. Insofern hängen die biologischen Effekte ähnlich wie bei der Stoßwellentherapie sehr vom verwendeten Lasergerätetyp und maßgeblich von der Wellenlänge ab [53]. Achillessehnenschmerz kann durch die nicht-invasive Low-Level-Laser-

therapie deutlich verbessert werden, typischerweise in den vorliegenden Studien mit sechs bis acht Sitzungen [54]. Dabei werden u.a. proinflammatorische Mediatoren reduziert [55], die Kollagensynthese [56] und die MMP-Aktivität [57] stimuliert.

Die Röntgenreizbestrahlung als schmerztherapeutische Maßnahme wird bei schmerzhaften Achillessehnenproblemen interessanterweise ausnahmslos in Deutschland eingesetzt. In einer Erlanger Dosisfindungsstudie ohne Kontrollgruppe mit sechs Strahlensitzungen in drei Wochen als einer Serie und ggf. einer zweiten Bestrahlungsserie sechs Wochen später wurden 0,5 Gy vs. 1,0 Gy/Sitzung verglichen [58]. Dabei zeigte sich kein klinischer Unterschied zwischen der 0,5-Gy- und der 1,0-Gy-Gruppe, so dass aus strahlenhygienischen Gründen die 0,5 Gy mit einer kumulativen Maximaldosis von 3,0 Gy empfohlen wurden. Die Schmerzlevel konnten dabei von 56 auf 35 nach sechs Wochen und 11 nach zwei Jahren reduziert werden. Ein Kontrollarm ohne Bestrahlung fehlte in dieser Untersuchung. Weitere kontrollierte Studien zur Röntgenreizbestrahlung bei Achillodynien waren nicht zu finden.

Eine Operation bei Achillodynie sollte erst nach Ausschöpfen der konservativen Therapieoptionen erwogen werden

Lohrer stellte kürzlich die chirurgischen Ergebnisse bei Achillodynien in einer Übersichtsarbeit zusammen [59]. Bei 20 Studien mit 714 eingeschlossenen Patienten wurde eine mittlere Erfolgsrate von 83 Prozent bei Beschwerdedauern präoperativ >3 Monaten und eine Komplikationsrate von 6,3 Prozent berichtet. Dabei schnitten minimal-invasive OP-Techniken mit 5,3 Prozent Komplikationen günstiger als die offenen Verfahren mit 10,5 Prozent Komplikationen ab. Eine Unterscheidung in intra- und extratendinöse OP-Verfahren erfolgte jedoch in dieser Arbeit noch nicht. Ein weiterer systematischer Review aus Holland mit 23 eingeschlossenen Studien mit 1177 Patienten zeigte deutlich variabelere Ergebnisse hinsichtlich Patientenzufriedenheit (69–100 %) und den Komplikationsraten (0–86 %) [60].

Betrachtet man die intratendinöse Chirurgie, so ist diese häufig mit einer schlechten Gastrocnemiusfunktion nach 26 und nach 52 Wochen postoperativ assoziiert [61]. Im Unterschied dazu sind rein extratendinöse Verfahren zu sehen, die die Achillessehne in ihrer Integrität unverändert belassen und möglicherweise auch andere postoperative Mobilisationsregime erlauben.

Ein ventrales *extratendinöses* endoskopisches Débridement der Achillessehne, wie es u.a. von Thermann in Heidelberg favorisiert wird, konnte in einer ersten Pilotstudie mit acht Patienten den Schmerz reduzieren und die Funktion verbessern [62]. Alfredson hat bei Beschwerdedauern >3 Monate ein chirurgisches Verfahren in Anlehnung an die ventrale *extratendinöse* Sklerosierung vorgeschlagen [63]. Dabei iden-

Abbildung 8 Low-Level-Lasertherapie als nicht-invasive Therapieform bei Achilles-tendinopathie.

tifiziert er dopplersonographisch die Neogefäße ventral der Achillessehne und markiert diese auf der Haut. Über eine mediale Miniinzision von ein bis zwei Zentimeter wird dann die Achillessehne scharf von der Umgebung mit dem Skalpell getrennt, eine etwaig vorhandene und potentiell komprimierende Plantarissehne wird entfernt. Die Rehabilitation sieht nach drei bis sieben postoperativen Tagen das Gehen, nach acht bis 14 Tagen Radfahren und nach vier bis fünf Wochen die Rückkehr zum Sport vor. Dieses rasche postoperative Programm begründet Alfredson mit dem rein extratendinösen Zugang im Unterschied zu den intratendinösen OP-Verfahren. Bei bislang 519 operierten Patienten sah Alfredson 26 Rezidive (5%).



Es erscheint für die Zukunft interessant, auch die vorgestellten operativen Verfahren in extra- bzw. intratendinös zu differenzieren und in möglichst randomisierten Studien hinsichtlich Effektivität, Komplikationsraten, Infektionen und der Rückkehr zum Sport zu beurteilen.

Literatur Das Literaturverzeichnis zum Beitrag finden Sie unter www.chirurgische-allgemeine.de

Prof. Dr. med. Karsten Knobloch, FACS
SportPraxis Prof. Dr. Karsten Knobloch
Heiligerstraße 3
30159 Hannover
www.sportpraxis-knobloch.de
professor.knobloch@sportpraxis-knobloch.de

Unabhängigkeitserklärung der Autoren: Der korrespondierende Autor versichert, dass keine Verbindungen zu einer der Firmen, deren Namen oder Produkte in dem Artikel aufgeführt werden, oder zu einer Firma, die ein Konkurrenzprodukt vertreibt, bestehen. Der Autor unterlag bei der Erstellung des Beitrages keinerlei Beeinflussung. Es lagen keine kommerziellen Aspekte bei der inhaltlichen Gestaltung zugrunde.

Die Antworten auf die aufgeführten Fragen können ausschließlich von Abonnenten der CHAZ und nur online über unsere Internetseite <http://cme.kaden-verlag.de> abgegeben werden. Der Einsendeschluss ist der 31.3.2017. Beachten Sie bitte, dass per Fax, Brief oder E-Mail eingesandte Antworten nicht berücksichtigt werden können.

Fragen zum Artikel

Die schmerzhafte Achillessehne

1_ Welche Aussage trifft zu?

- I. Radfahren zeichnet sich durch eine besondere hohe Rate an Achillessehnenproblemen aus.
- II. Laufsport zeichnet sich durch eine besondere hohe Rate an Achillessehnenproblemen aus.
- III. Reitsport zeichnet sich durch eine besondere hohe Rate an Achillessehnenproblemen aus.
- IV. Alpiner Skilauf zeichnet sich durch eine besondere hohe Rate an Achillessehnenproblemen aus.
- V. Yoga zeichnet sich durch eine besondere hohe Rate an Achillessehnenproblemen aus.

2_ Welche Aussage trifft zu?

- I. Zehn Prozent oder weniger Belastungssteigerung in der Woche erhöht das Verletzungsrisiko um den Faktor 4.
- II. 20 Prozent Belastungssteigerung in der Woche erhöht das Verletzungsrisiko um den Faktor 4.
- III. 30 Prozent Belastungssteigerung in der Woche erhöht das Verletzungsrisiko um den Faktor 4.
- IV. 40 Prozent Belastungssteigerung in der Woche erhöht das Verletzungsrisiko um den Faktor 4.
- V. 50 Prozent oder mehr Belastungssteigerung in der Woche erhöht das Verletzungsrisiko um den Faktor 4.

3_ Welche Aussage trifft zu?

- I. Männliches Geschlecht ist ein bekannter Risikofaktor für Achillestendinopathie.
- II. Vitamin D-Mangel ist ein bekannter Risikofaktor für Achillestendinopathie.
- III. Weibliches Geschlecht ist ein bekannter Risikofaktor für Achillestendinopathie.
- IV. Untergewicht ist ein bekannter Risikofaktor für Achillestendinopathie.
- V. Schlafapnoe ist ein bekannter Risikofaktor für Achillestendinopathie.

4_ Welche Aussage trifft zu?

- I. Die Gesamtcholesterinkonzentration hat keinen Zusammenhang mit Achillessehnenproblemen.
- II. Hohe LDL-Cholesterinkonzentrationen senken das Risiko für Achillessehnenprobleme.
- III. Die familiäre Hypercholesterinämie ist mit Achillessehnenxanthomen verbunden.
- IV. Niedrige HDL-Cholesterinkonzentrationen senken das Risiko für Achillessehnenprobleme.
- V. Niedrige Gesamtcholesterinkonzentrationen erhöhen das Risiko für Achillessehnenprobleme.

5_ Welche Aussage trifft zu?

- I. Belastungsunabhängige Achillessehnenbeschwerden sind typisch.
- II. Morgendlicher Anlaufschmerz ist häufig bei Achillessehnenbeschwerden.
- III. Fersennahe (insertionale) Achillessehnenbeschwerden sprechen leichter als Midportion-Beschwerden auf therapeutische Bemühungen an.
- IV. Die Lokalisation des Achillessehnenbeschwerdes spielt für das therapeutische Ansprechen keinerlei Rolle.
- V. Typisch und häufig sind abendliche Achillessehnenprobleme.

6_ Welche Aussage trifft zu?

- I. Der Schmerz kann nicht quantifiziert werden.
- II. Die Schmerzdokumentation mit Schmerztagebüchern sollte bei Achillessehnenproblemen unterbleiben.
- III. Die visuelle Analogskala (VAS) ist ein sinnvolles quantifizierbares Maß für die Schmerzstärke in Ruhe und bei Belastung.
- IV. Die Dokumentation der Schmerzstärke hat keinen Wert bei Achillodynie.
- V. Der VISA-A-Score kann bei Achillodynie nicht verwendet werden.

7_ Welche Aussage trifft zu?

- I. Histologische Veränderungen bei Achillestendinopathien sind ungewöhnlich.
- II. Kollagen III und Kollagen I sind immer im identischen Verhältnis bei gesunder wie erkrankter Achillessehne.
- III. „Buckeling“ der Tenozyten ist eine histologische Veränderung bei Achillodynie.
- IV. Mikrozirkulatorische Veränderungen werden bei Achillodynie nicht beobachtet.
- V. Neugefäße spielen keinerlei Rolle bei der Achillestendinopathie.

8_ Welche Aussage trifft zu?

- I. Neugefäße bei Achillodynie sind mit Schmerzfasern assoziiert.
- II. Substanz P wird immunhistochemisch nicht bei Achillodynie nachgewiesen.
- III. CGRP wird immunhistochemisch nicht bei Achillodynie nachgewiesen.
- IV. Glutamatrezeptoren werden immunhistochemisch nicht bei Achillodynie nachgewiesen.
- V. Neurokinin-1-Rezeptoren werden immunhistochemisch nicht bei Achillodynie nachgewiesen.

9_ Welche Aussage trifft zu?

- I. Allein das Röntgen des Fußes seitlich kann das Ausmaß einer Achillodynie radiologisch erfassen.
- II. Die Sonographie hat keine Bedeutung bei Achillodynie.
- III. Die dynamische Sonographie kann bei Achillessehnenrupturen bei der Entscheidungsfindung für einen konservativen oder operativen Therapieweg helfen.
- IV. Achillessehnenquerschnitt in der antero-posterioren Richtung überschreiten bei chronischen Achillodynie selten sieben Millimeter.
- V. Die Farb-Doppler-Sonographie hat keinerlei zusätzlichen Nutzen bei Achillodynie.

10_ Welche Aussage trifft zu?

- I. Das exzentrische Krafttraining darf nicht bei Achillodynie eingesetzt werden.
- II. Kortisoninjektionen an der Achillessehne sind ohne Risiko für den Patienten.
- III. Die extrakorporale Stosswellentherapie (ESWT) ist eine nicht-invasive Therapieform bei Achillodynie.
- IV. Die Low-Level-Lasertherapie hat keinerlei Bedeutung bei der Therapie schmerzhafter Achillessehnen.
- V. Die chirurgische Therapie hat keinerlei Bedeutung bei der Therapie schmerzhafter Achillessehnen.

Literatur zum Artikel

Im Fokus: Die schmerzhafte Achillessehne

- Hulin BT, Gabbett TJ, Caputi P, et al (2016) Low chronic workload and the acute:chronic workload ratio are more predictive of injury than between-match recovery time: a two-season prospective cohort study in elite rugby league players. *Br J Sports Med* 50: 1009–1012
- Knobloch K, Schreiblemüller L, Meller R, et al (2008) Superior Achilles tendon microcirculation in tendinopathy among symptomatic female versus male patients. *Am J Sports Med* 36: 509–514
- Knobloch K, Schreiblemüller L, Kraemer R, et al (2010) Gender and eccentric training in Achilles mid-portion tendinopathy. *Knee Surg Sports Traumatol Arthrosc* 18: 648–655
- Hay M, Patricios J, Collins R, et al (2013) Association of type XI collagen genes with chronic Achilles tendinopathy in independent populations from South Africa and Australia. *Br J Sports Med* 47: 569–574
- El Khoury L, Posthumus M, Collins M, et al (2013) Polymorphic variation within the ADAMTS2, ADAMTS14, ADAMTS5, ADAM12 and TIMP2 genes and the risk of Achilles tendon pathology: a genetic association study. *J Sci Med Sport* 16: 493–498
- Hajdu SD, Omoumi P, Baalbaki R, et al (2016) Dual-energy computed tomography-based molecular imaging of cholesterol deposits in Achilles tendon xanthomatosis. *Arthritis Rheumatol* 68: 1687
- Gaida JE, Alfredson H, Kiss ZS, et al (2009) Dyslipidemia in Achilles tendinopathy is characteristic of insulin resistance. *Med Sci Sports Exerc* 41: 1194–1197
- Gaida JE, Alfredson H, Kiss ZS, et al (2010) Asymptomatic Achilles tendon pathology is associated with a central fat distribution in men and a peripheral fat distribution in women: a cross sectional study of 298 individuals. *BMC Musculoskelet Disord* 11: 41
- Gaida JE, Ashe MC, Bass SL, Cook JL (2009) Is adiposity an under-recognized risk factor for tendinopathy? A systematic review. *Arthritis Rheum* 61: 840–849
- Tilley BJ, Cook JL, Docking SI, Gaida JE (2016) Is higher serum cholesterol associated with altered tendon structure or tendon pain? A systematic review. *Br J Sports Med* 0:2016–095965v1
- Robinson JM, Cook JL, Purdam C, et al (2001) The VISA-A questionnaire: a valid and reliable index of the clinical severity of Achilles tendinopathy. *Br J Sports Med* 35: 335–341
- Lohrer H, Nauck T (2009) Cross-cultural adaptation and validation of the VISA-A questionnaire for German-speaking Achilles tendinopathy patients. *BMC Musculoskelet Disord* 10: 134
- Pingel J, Lu Y, Starborg T, et al (2014) 3D-ultrastructure and collagen composition of healthy and overloaded human tendon: evidence of tenocyte and matrix buckling. *J Anat* 224: 548–555
- Knobloch K, Kraemer R, Lichtenberg A, et al (2006) Achilles tendon and paratendon microcirculation in midportion and insertional tendinopathy in athletes. *Am J Sports Med* 34: 92–97
- Knobloch K (2007) Eccentric training in Achilles tendinopathy: is it harmful to tendon microcirculation? *Br J Sports Med* 41: e2
- Knobloch K, Schreiblemüller L, Meller R, et al (2008) Superior Achilles tendon microcirculation in tendinopathy among symptomatic female versus male patients. *Am J Sports Med* 36: 509–514
- Hirschmüller A, Frey V, Konstantinidis L, et al (2012) Prognostic value of Achilles tendon Doppler sonography in asymptomatic runners. *Med Sci Sports Exerc* 44: 199–205
- Andersson G, Danielson P, Alfredson H, Forsgren S (2007) Nerve-related characteristics of ventral paratendinous tissue in chronic Achilles tendinosis. *Knee Surg Sports Traumatol Arthrosc* 15: 1272–1279
- Andersson G, Backman LJ, Christensen J, Alfredson H (2016) Nerve distribution in insertional Achilles tendinopathy – a comparison of bone, bursae and tendon. *Histol Histopathol* 2016; Jun 20.
- Andersson G, Danielson P, Alfredson H, Forsgren S (2009) Presence of substance P and the neurokinin-1 receptor in tenocytes of the human Achilles tendon. *Regul Pept* 150: 81–87
- Scott A, Alfredson H, Forsgren S (2008) VGLuT2 expression in painful Achilles and patellar tendinosis: evidence of local glutamate release by tenocytes. *J Orthop Res* 26: 685–692
- Bjur D, Danielson P, Alfredson H, Forsgren S (2008) Immunohistochemical and in situ hybridization observations favor a local catecholamine production in the human Achilles tendon. *Histo Histopathol* 23: 197–208
- Forsgren S, Alfredson H, Andersson G (2015) Further proof of the existence of a non-neuronal cholinergic system in the human Achilles tendon: Presence of the AchRalpha7 receptor in tendon cells and cells in the peritendinous tissue. *Int Immunopharmacol* 29: 195–200
- Gaida JE, Alfredson H, Forsgren S, Cook JL (2016) A pilot study on biomarkers for tendinopathy: lower levels of serum TNF-alpha and other cytokines in females but not males with Achilles tendinopathy. *BMC Sports Sci Med Rehabil* 8: 5
- Tallon C, Maffulli N, Ewen SW (2001) Ruptured Achilles tendons are significantly more degenerated than tendinopathic tendons. *Med Sci Sports Exerc* 33: 1983–1990
- Intziogianni K, Cassel M, Rauf S, et al (2016) Influence of age and pathology on Achilles tendon properties during a single-leg jump. *Int J Sports Med* 2016 Aug 8.
- Zhang Q, Cai Y, Hua Y, et al (2016) Sonoelastography shows that Achilles tendons with insertional tendinopathy are harder than asymptomatic tendons. *Knee Surg Sports Traumatol Arthrosc* 2016 Jun 24.
- Andersson G, Backman LJ, Christensen J, et al (2016) Nerve distributions in insertional Achilles tendinopathy – a comparison of bone, bursae and tendon. *Histol Histopathol*: 11790
- Dirrichs T, Quack V, Gatz M, et al (2016) Shear wave elastography (SWE) for the evaluation of patients with tendinopathies. *Acad Radiol* 2016 Jun 15
- Zhang Q, Cai Y, Hua Y, et al (2016) Sonoelastography shows that Achilles tendons with insertional tendinopathy are harder than asymptomatic tendons. *Knee Surg Sports Traumatol Arthrosc* [epub ahead of print]
- Knobloch K (2007) Eccentric training in Achilles tendinopathy: is it harmful to tendon microcirculation? *Br J Sports Med* 41:e2
- Langberg H, Ellingsgaard H, Madsen T, et al (2007) Eccentric rehabilitation exercise increases peritendinous type I collagen synthesis in humans with Achilles tendinosis. *Scand J Med Sci Sports* 17: 61–66
- Heinemeier KM, Olesen JL, Haddad F, et al (2007) Expression of collagen and related growth factors in rat tendon and skeletal muscle in response to specific contraction types. *J Physiol* 582: 1303–1316
- Farris DJ, Buckeridge E, Trewartha G, McGuigan MP (2012) The effects of orthotic heel lifts on Achilles tendon force and strain during running. *J Appl Biomech* 28: 511–519
- Wulf M, Wearing SC, Hooper SL, et al (2016) The effect of an in-shoe orthotic heel lift on loading of the Achilles tendon during shoe walking. *J Orthop Sports Phys Ther* 46: 79–86
- Weinert-Aplin RA, Bull AM, McGregor AH (2016) Orthotic heel wedges do not alter hindfoot kinematics and Achilles tendon force during level and inclined walking in healthy individuals. *J Appl Biomech* 32: 160–170
- Scott LA, Munteanu SE, Menz HB (2015) Effectiveness of orthotic devices in the treatment of Achilles tendinopathy: a systematic review. *Sports Med* 45: 95–110
- Mousavizadeh R, Backman L, McCormack RG, Scott A (2015) Dexamethasone decreases substance P expression in human tendon cells: an in vitro study. *Rheumatology (Oxford)* 54: 318–323
- Turmo-Garuz A, Rodas G, Balias R, et al (2014) Can local corticosteroid injection in the retrocalcaneal bursa lead to rupture of the Achilles tendon and the medial head of the gastrocnemius muscle? *Musculoskelet Surg* 98: 121–126
- Muto T, Kokubu T, Mifune Y, et al (2014) Temporary inductions of matrix metalloproteinase-3 (MMP-3) expression and cell apoptosis are associated with tendon degeneration or rupture after corticosteroid injection. *J Orthop Res* 32: 1297–1304

41. Taneja AK, Santos DC (2014) Steroid-induced Kager's fat pad atrophy. *Skeletal Radiol* 43: 1161–1164
42. Coombes BK, Bisset L, Vicenzino B (2010) Efficacy and safety of corticosteroid injections and other injections for management of tendinopathy: a systematic review of randomized controlled trials. *Lancet* 376 (9754): 1751–1767
43. Alfredson H, Ohberg L, Zeisig E, Lorentzon R (2007) Treatment of midportion Achilles tendinosis: similar clinical results with US and CD-guided surgery outside the tendon and sclerosing polidocanol injections. *Knee Surg Sports Traumatol Arthrosc* 15: 1504–1509
44. Willberg L, Sunding K, Ohberg L, et al (2008) Sclerosing injections to treat midportion Achilles tendinosis: a randomised controlled study evaluating two different concentrations of Polidocanol. *Knee Surg Sports Traumatol Arthrosc* 16: 859–864
45. Lind B, Ohberg L, Alfredson H (2008) Sclerosing polidocanol injections in midportion Achilles tendinosis: remaining good clinical results and decreased tendon thickness at 2-year follow-up. *Knee Surg Sports Traumatol Arthrosc* 14: 1327–1332
46. Osti L, Buda M, Buono AD, et al (2015) Clinical evidence in the treatment of rotator cuff tears with hyaluronic acid. *Muscles Ligaments Tendons J* 5: 270–275
47. Frizziero A, Salamanna F, Giavaresi G, et al (2015) Hyaluronic acid injections protect patellar tendon from detraining-associated damage. *Histol Histopathol* 30: 1079–1088
48. Kaux JF, Samson A, Crielaard JM (2015) Hyaluronic acid and tendon lesions. *Muscles Ligaments Tendons J* 5: 264–269
49. Kumai T, Muneta T, Tsuchiya A, et al (2014) The short-term effect after a single injection of high-molecular-weight hyaluronic acid in patients with enthesiopathies (lateral epicondylitis, patellar tendinopathy, insertional Achilles tendinopathy, and plantar fasciitis): a preliminary study. *J Orthop Sci* 19: 603–611
50. De Vos RJ, Weir A, van Schie HAT, et al (2010) Platelet-rich plasma injection for chronic Achilles tendinopathy: a randomized controlled trial. *JAMA* 303: 144–149
51. Krogh TP, Ellingsen T, Christensen R, et al (2016) Ultrasound-guided injection therapy of Achilles tendinopathy with platelet-rich plasma or saline: A randomized, blinded, placebo-controlled trial. *Am J Sports Med* 44: 1990–1997
52. Gerdemeyer L, Mittermayr R, Fuerst M, et al (2015) Current evidence of ESWT in chronic Achilles tendinopathy. *Int J Surg* 24 (Pt B): 154–159
53. Mani-Babu S, Morrissey D, Waugh C, et al (2015) The effectiveness of ESWT in lower limb tendinopathy: a systematic review. *Am J Sports Med* 43: 752–761
54. Rompe JD, Furla J, Maffulli N (2009) Eccentric loading versus eccentric loading plus shock-wave treatment for midportion Achilles tendinopathy: a randomized controlled trial. *Am J Sports Med* 37: 463–470
55. Rompe JD, Furla J, Maffulli N (2008) Eccentric loading compared with shock-wave treatment for chronic insertional Achilles tendinopathy: a randomized, controlled trial. *J Bone Joint Surg Am* 90: 52–61
56. Leone L, Raffa S, Vetrano M, et al (2016) Extracorporeal shock wave treatment (ESWT) enhances the in vitro-induced differentiation of human tendon-derived stem/progenitor cells (hTSPCs). *Oncotarget* 7: 6410–6423
57. Ng GY, Chung PY (2012) Effects of a therapeutic laser and passive stretching program for treating tendon overuse. *Photomed Laser Surg* 30: 155–159
58. Mardh A, Lund I (2016) High power Laser for treatment of Achilles tendinosis – a single blind randomized placebo controlled clinical study. *J Lasers Med Sci* 7: 92–98
59. Torres-Silva R, Lopes-Martins RA, Bjordal JM, et al (2015) The low level laser therapy (LLLT) operating in 660nm reduce gene expression of inflammatory mediators in the experimental model of collagenase-induced rat tendinitis. *Laser Med Sci* 30: 1985–1990
60. Chen MH, Huang YC, Sun JS, et al (2015) Second messengers mediating the proliferation and collagen synthesis of tenocytes induced by low-level laser irradiation. *Lasers Med Sci* 30: 263–272
61. Guerra Fda R, Vieira CP, Almeida MS, et al (2013) LLLT improves tendon healing through increase of MMP activity and collagen synthesis. *Lasers Med Sci* 28: 1281–1288
62. Ott OJ, Jeremias C, Gajpl US, et al (2015) Radiotherapy for benign allodynia. Long-term results of the Erlangen dose optimization trial. *Strahlenther Onkol* 191: 979–984
63. Lohrer H, David D, Nauck T (2016) Surgical treatment for Achilles tendinopathy – a systematic review. *BMC Musculoskelet Disord* 17: 207
64. Baltes TP, Zwiers R, Wiegerinck JI, van Dijk CN (2016) Surgical treatment for midportion Achilles tendinopathy: a systematic review. *Knee Surg Sports Traumatol Arthrosc* 2016 May 12.
65. Alfredson H, Pietilä T, Öhberg L, Lorentzon R (1998) Achilles tendinosis and calf muscle strength: the effect of short-term immobilization after surgical treatment. *Am J Sports Med* 26: 166–171
66. Thermann H, Benetos IS, Panelli C, et al (2009) Endoscopic treatment of chronic mid-portion Achilles tendinopathy: novel technique with short-term results. *Knee Surg Sports Traumatol Arthrosc* 17: 1264–1269
67. Alfredson H (2016) Low recurrence rate after mini surgery outside the tendon combined with short rehabilitation in patients with midportion Achilles tendinopathy. *Open Access J Sports Med* 7: 51–54